

## Dynamische Stabilisierung bei zystenbedingter Spinalkanalstenose und Spondylolisthese

### SYMPTOME

In der Klinik wurde ein 58-jähriger männlicher Patient vorstellig, der bereits eine chronische Claudicatio intermittens spinalis-Symptomatik hatte. Akut kam er mit einer hochgradigen Fußheberparese auf der linken Seite in die Klinik.

### DIAGNOSE

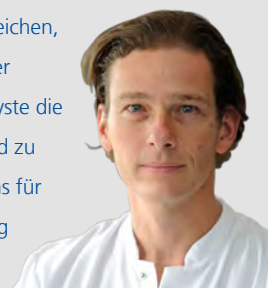
Die stehende Röntgenfunktionsaufnahme zeigte einen stabilen Versatz von 2 mm im Sinne einer Olisthese Meyerding Grad I in Höhe LWK 3/4 mit Vermutung auf Spinalkanalstenose mit einer Gelenks- oder Ligamentum flavum-Zyste. In Abstimmung mit dem Patienten wurde eine Dekompression des Spinalkanals und Entfernung der Zyste beschlossen. Aufgrund der Listhese wurde eine Stabilisierung mittels dynamischem Stab-Schrauben-System von dorsal beschlossen.

### THERAPIE

Nach einem etwa 10 cm langen Hautschnitt in der Mittellinie, Darstellung und Inzision der Faszie paramedian beidseits wurde die paravertebrale Muskulatur in periostaler Präparationstechnik mobilisiert. Nach Mobilisierung des Muskels bis lateral der Gelenke LWK 2/3 und LWK 3/4 Identifikation der Eintrittspunkte und Setzen der Pedikelschrauben. Nach partieller Hemilaminektomie von LWK 3 und 4 Abtragen der Basis der Dornfortsätze und Durchtrennung sowie Entfernung des Ligamentum flavum. Es zeigte sich eine eingeblutete Ligamentum flavum-Zyste, die

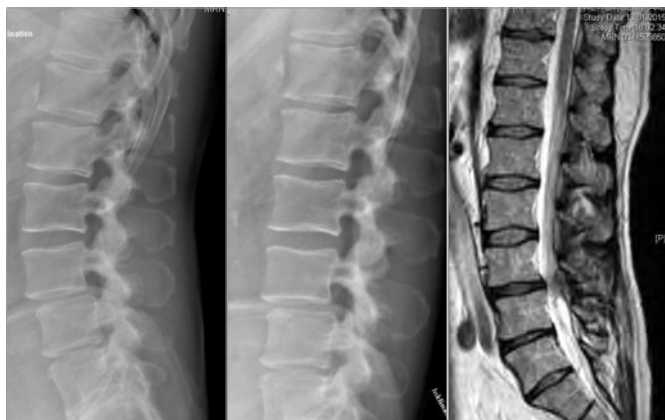im Folgenden scharf von der Dura abpräpariert wurde. Zusätzlich musste mittels Undercutting auf die Gegenseite auch der Bandapparat von der kontralateralen Seite mobilisiert werden um den Spinalkanal bilateral zu dekomprimieren. Nach Dekompression der Rezessusstenosen, Neuroforamenstenosen und Neurolyse der Nervenwurzel LWK 4 beidseits waren auch der Duralschlauch und die abgehende Nervenwurzel adäquat dekomprimiert. Nach Einbringen der gebogenen Stangen und Fixierung mit Hilfe der Fixierschrauben sorgfältige Blutstillung, Drainage und Schichtweiser Wundverschluss.

„Der Patient zeigte diskrete Instabilitätszeichen, weshalb eine einfache Dekompression der Spinalkanalstenose mit Entfernung der Zyste die Gefahr in sich barg weiter destabilisierend zu sein. Aufgrund der Listhese haben wir uns für eine zusätzliche dynamische Stabilisierung mit cosmicMIA™ entschieden.“



**Prof. Dr. med. Peter Vajkoczy**  
Direktor der Klinik für Neurochirurgie  
Charité – Universitätsmedizin Berlin

Prä-Op.: Listhese LWK 3/4 unter Reklination, Inklination und MRT

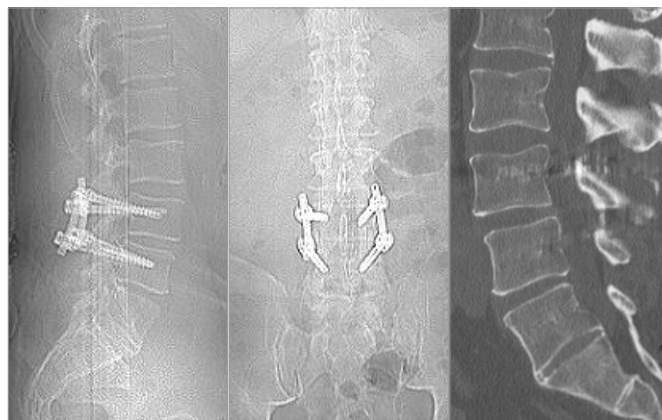


Prä-Op.: Reklination

Prä-Op.: Inklination

Prä-Op.: MRT

Post-Op.: Dynamische Stabilisierung LWK 3/4 mit cosmicMIA™



Post-Op.: Stabilisierung  
LWK 3/4

Post-Op.: Stabilisierung  
LWK 3/4

Post-Op.: MRT



Mehr Informationen unter:  
[www.ulrichmedical.com/de/cosmicMIA.html](http://www.ulrichmedical.com/de/cosmicMIA.html)